



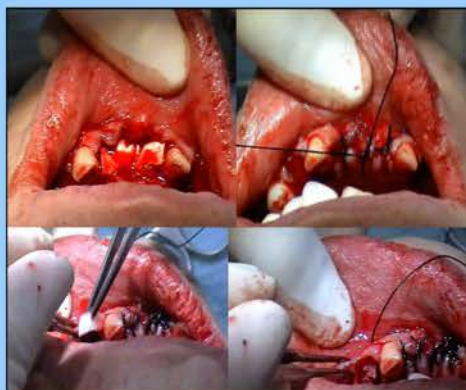
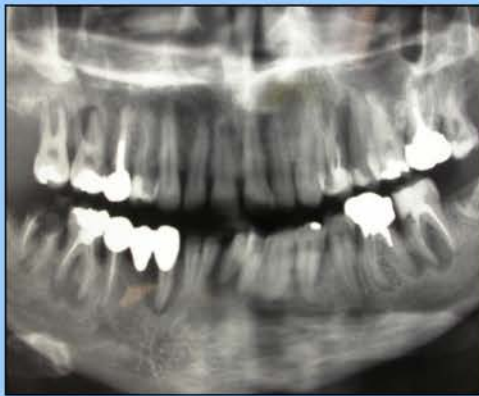RIABILITAZIONE PRE-PROTESICA MORFOFUNZIONALE DI DIFETTI OSSEI CON ACCELERATORE OSTEOGENICO OSTEOPLANT ACTIVAGEN. CASE REPORT.

D. STIEVANO*, F. GAZZOLA, E. STELLINI, C. BOATO

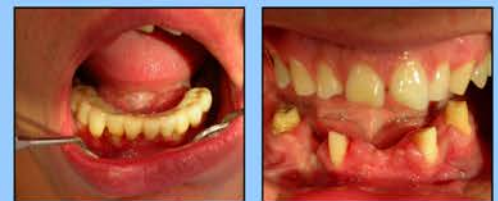Viene descritto un caso di rigenerazione guidata di difetti ossei localizzati, trattato mediante innesto eterologo, coadiuvato dall'aggiunta di due stimolatori della crescita tissutale. Il paziente, di sesso maschile, 31 anni, è giunto alla nostra osservazione con una grave parodontosi a carico degli elementi: 3.1, 3.2, 3.4, 3.6, 3.7, 4.3, 4.6. A seguito di un accurato studio del caso, è stata pianificata l'estrazione degli elementi dentari in questione, il trattamento dei difetti ossei associati mediante innesto di biomateriale Bio-Gen® Granulare Mix (Biotech) e la differita riabilitazione protesica con impianti Biotec tipo TRE. Il materiale inserito nelle cavità è stato miscelato a due prodotti stimolanti, Angiostad (idrogel a base

acquosa associato, a microgranuli di collagene Osteopiant tipo I VEGF attivanti), ed Osteopiant Activagen (collagene deantigenato tipo I, estratto da matrice ossea demineralizzata e addizionato con BMP incapsulate). A protezione degli innesti sono state utilizzate membrane riassorbibili in collagene. Il successo clinico di questa metodica riabilitativa si è potuto apprezzare, previa verifica radiologica, già a partire da 30 giorni dall'innesto, in quanto è stato possibile l'inserimento delle nostre fixture nei siti interessati, con tutta tranquillità e con una adeguata stabilità primaria.

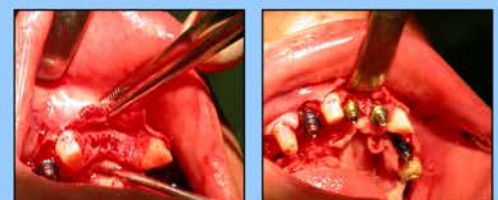
CASO CLINICO



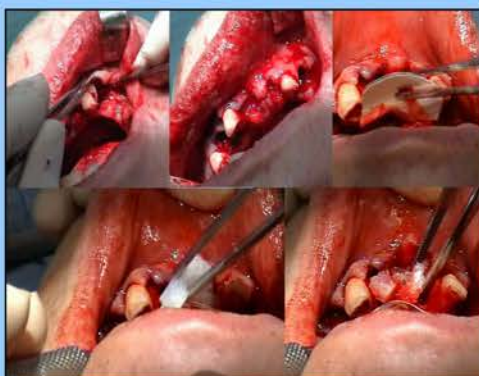BIOMATERIALI BIOTECK®



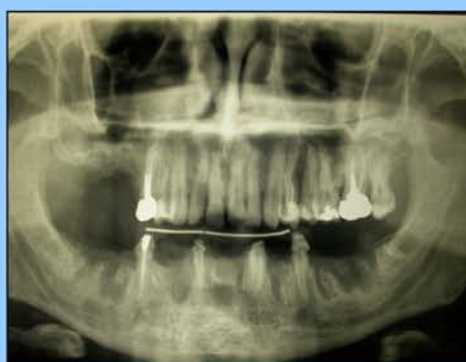IMPIANTI BIOTECK® tipo TRE



PROCEDURA CHIRURGICA



PROCEDURA DI RIENTRO



BIBLIOGRAFIA

- 1- Penarochia-Diego M, Gomez-Adrian MD, Garcia-Mira B, Ibarra-San M. "Bone grafting simultaneous to implant placement: Presentation of a case." *Med Oral Pathol Oral Surg*. 2003 Nov-Dec;10(5):444-7. English, Spanish.
- 2- Thorenth M, Sauer S, Fahshty E, Kessler P, Schultze-Mosgau S, Schlegel KA. "Stability of autogenous bone grafts after sinus lift procedure: a comparative study between anterior and posterior aspects of the Max crest and an intranasal donor site." *Oral Surg Oral Med Oral Pathol Oral Radiol Endod*. 2005 Sep;100(3):278-84.
- 3- Stellingma K, Slagter AP, Sijm R, Raghoebar GM, Meijer HJ. "Masticatory function in patients with an extremely resorbed mandible restored with mandibular implant-retained overdentures: comparison of three types of treatment protocols." *J Oral Rehabil*. 2005 Jan;32(1):40-10.
- 4- Becker W, Sennedy J, Boshuizen E, Becker HE, Lucchini JP. "Implant stability measurements for implants placed at the time of extraction: a cohort, prospective clinical trial." *J Periodontol*. 2005 Mar;76(3):391-7.
- 5- Hahn J. "8-year follow-up bone graft and ridge augmentation with PopGen P-15: a clinical and radiographic case study." *Implant Dent*. 2004 Sep;13(3):228-31.
- 6- Valdeb N, Nambh Z, Hrabak K, Salza Z, Soabo G. "Repair of bony defect with combination biomaterials." *J Craniofac Surg*. 2004 Jun;16(1):11-5.
- 7- Knappe CI, Enslin F, Cochran DL, Mullerling JT. "Clinical and histologic evaluation of bone-replacement grafts in the treatment of localized alveolar ridge defects. Part 2: bioactive glass particulate." *Int J Periodontics Restorative Dent*. 2005 Apr;25(2):128-37.
- 8- Kaufman L, Wang PD. "Localized vertical maxillary ridge augmentation using symphyseal bone cores: a technique and case report." *Int J Oral Maxillofac Implants*. 2003 Mar-Apr;18(2):291-8.
- 9- Frischman A, Shatzal FP, Marzetti B, Pitaru S, Benonovlan JP. "Histological assessment of augmented jaw bone utilizing a new collagen barrier membrane compared to a standard barrier membrane to protect a granular bone substitute material." *Clin Oral Implants Res*. 2002 Dec;13(5):505-9.
- 10- Valdes M, Ganz SD. "A synthetic bioactive resorbable graft for predictable implant reconstruction: part one." *J Oral Implantsol*. 2002;28(4):16-77.
- 11- Kao SY, Young TC, Chen IC, Chang RC. "Reconstruction of the severely resorbed atrophic edentulous ridge of the maxilla and mandible for implant rehabilitation: report of a case." *J Oral Implantsol*. 2002;28(3):128-32.