Ficha Clínica

USO DE INJERTOS GRANULARES PARA LA REGENERACIÓN EXTENSA EN EL MAXILAR ANTERIOR

Los casos de atrofia pronunciada se pueden tratar con éxito con injertos granulares y concentrado medular.

Caso del Prof. André Antonio Pelegrine, Departamento de Implantología, Instituto y Centro de Investigación São Leopoldo Mandic, Campinas, Brasil
E-mail: pelegrineandre@gmail.com

En el maxilar anterior es común observar una marcada reabsorción ósea después de la pérdida de las piezas dentales; en los primeros 6 meses, la pérdida volumétrica puede alcanzar el 35 %. El proceso alveolar primero se vuelve más delgado, luego disminuye en altura. Por esta razón, las intervenciones regenerativas más frecuentes son las cirugías de aposición (Onlay) que apuntan a la recuperación del grosor de la cresta.

En este tipo de cirugía, el injerto autólogo todavía se considera ampliamente como el estándar de oro; sin embargo, su uso implica un aumento en la incomodidad y los riesgos para el paciente: generalmente el paciente acepta muy a su pesar una intervención adicional, que puede ser invasiva si la reconstrucción es bastante extensa, como suele ocurrir. Dadas las peculiaridades anatómicas de los defectos de cresta, para los que el injerto de aposición puede beneficiarse de aportación vascular y celular de una pared ósea sola, debe realizarse una evaluación exhaustiva de los riesgos/beneficios del uso de sustitutos óseos alternativos al hueso autólogo. Una estrategia para promover aún más la regeneración ósea, cuando se realiza este tipo de cirugía, es el uso de concentrado a partir de aspirado de médula ósea.

El aspirado de médula ósea se obtiene a través de un procedimiento mucho menos invasiva que la toma de hueso autólogo y su posterior concentración permite la integración del injerto - que actúa como un andamio - con una cantidad significativa de células mesenquimales y factores de crecimiento que pueden estimular los eventos regenerativos.

Materiales

Para realizar los injertos se utilizó un sustituto óseo equino compuesto por gránulos esponjosos y corticales (1:1, Ø 0,5-1 mm, Bioteck, Italia). Puesto que al realizar el estudio no estaban disponibles en Brasil las membranas de pericardio Heart (Bioteck,Italia), que se consideran las más adecuadas para este tipo de intervención en virtud de la prolongada duración de la protección, los injertos se protegieron con membranas de colágeno equino BioCollagen (Bioteck, Italia). El injerto granular se obtiene mediante la eliminación de los antígenos del tejido equino a través del proceso enzimático exclusivo Zymo-Teck que, preserva sin alteraciones el componente mineral del tejido óseo, garantizando un reconocimiento fisiológico del mismo por las células implicadas en el proceso de regeneración. Por eso, el injerto óseo Bioteck permite la formación de una cantidad significativa de tejido óseo nuevo.

La membrana Biocollagen es muy fácil de manejar, ya sea que se use en seco o después de la hidratación. Al estar compuesta exclusivamente por colágeno, ejerce una hemostasia significativa y se adhiere fácilmente al sitio del injerto.

Fig. 1 *– Sección sagital CBCT: se observa el grosor reducido de la cresta.*

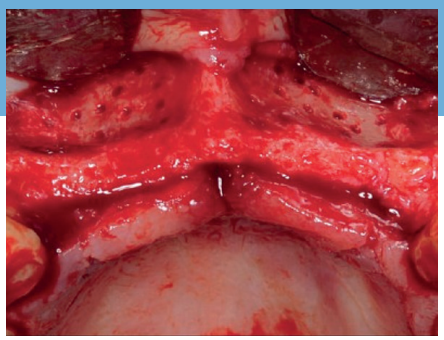

Fig. 2 *– Una de las crestas maxilares atróficas antes del injerto.*

Fig. 3 *– Izquierda: médula ósea después de la centrifugación. Nótese el plasma sobrenadante, que será eliminado. Derecha: toma de concentrado médula ósea.*

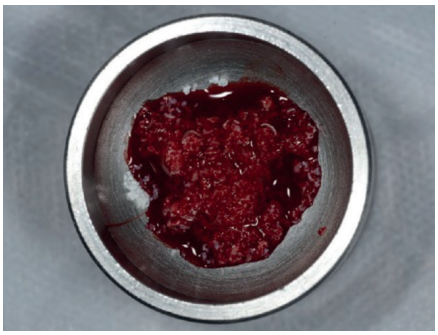

Fig. 4 *–Mezcla del injerto óseo injertado y del concentrado de aspirado de médula ósea.*

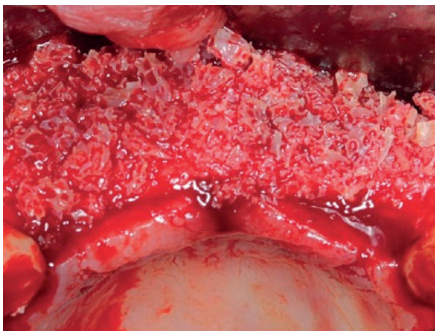

Fig. 5 *– Injerto de aposición contra la cresta atrofiada.*

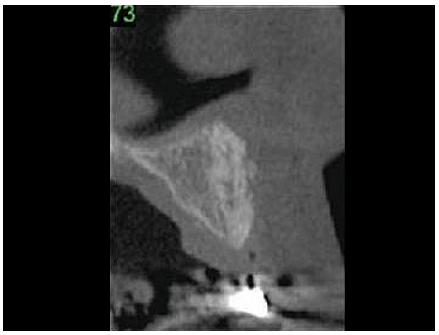

Fig. 6 *– Sección CBCT a cuatro meses del injerto, antes de proceder con la colocación del implante. Se aprecia la extensión de la regeneración.*

USO DE INJERTOS GRANULARES PARA LA REGENERACIÓN EXTENSA EN EL MAXILAR ANTERIOR

Los casos de atrofia pronunciada se pueden tratar con éxito con injertos granulares y concentrado medular.

Resultados

La ficha resume los resultados de un estudio piloto prospectivo y randomizado publicado en 2016[1]. Fueron seleccionados 8 pacientes (edad media: 52.4 ± 2.2 años) que no presentaban contraindicaciones para la terapia regenerativa y, pese a tener los caninos, carecían de los cuatro incisivos superiores y tenía una cresta ósea no más gruesa que 3 mm en la región edéntula. Los pacientes fueron divididos aleatoriamente en dos grupos. En un grupo ha sido injertado solo el sustituto equino, en el otro el sustituto óseo se mezcló con aspirado medular concentrado (AMC). En ambos grupos, el injerto se protegió con membranas de colágeno. La extensión de la reconstrucción ósea se evaluó por comparación entre la tomografía computarizada de haz cónico (CBTC) realizada antes de la cirugía y después a 4 y 8 meses. Para cada sitio, se tomaron tres medidas (apical, medial, coronal) que se promediaron para obtener un único valor de referencia. La eficacia de la regeneración en términos de tejido óseo recién formado se evaluó a través de un estudio histológico e histomorfométrico realizado en biopsias óseas tomadas durante la colocación del implante, 4 meses después del injerto, en cada sitio de implante. La comparación estadística entre los resultados de los dos grupos, tanto en relación con el grosor de la cresta como con los datos histomorfométricos, se realizó utilizando el test de Wilcoxon.

Ningún paciente ha experimentado complicaciones intra o post-quirúrgicas. En ambos grupos, se observó un aumento en el grosor de la cresta de aproximadamente 4 mm tanto a 4 meses como a 8 meses; la diferencia entre los dos grupos no fue significativa.

Los resultados para los dos grupos no mostraron diferencias importante tampoco en relación con el análisis histomorfométrico. Sin embargo, en el grupo donde se mezcló el injerto con aspirado de médula ósea concentrada, hubo una tendencia a una mayor formación de tejido óseo mineralizado. Los autores subrayan que, debido al bajo número de muestras involucradas, se necesitan más estudios para confirmar estos resultados.

1. Pelegrine A.A. et al. Can bone marrow aspirate concentrate change the mineralization pattern of the anterior maxilla treated with xenografts? A preliminary study. *Contemp Clin Dent*, 7(1), 21-26 (2016).

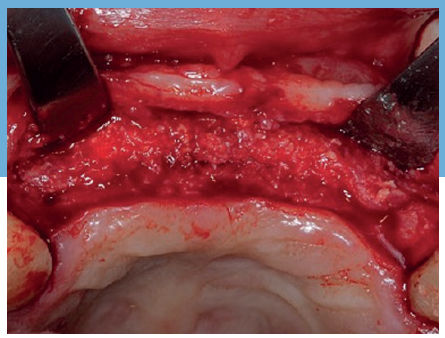

Fig. 7 *– Aspecto del sitio regenerado cuatro meses después del injerto.*

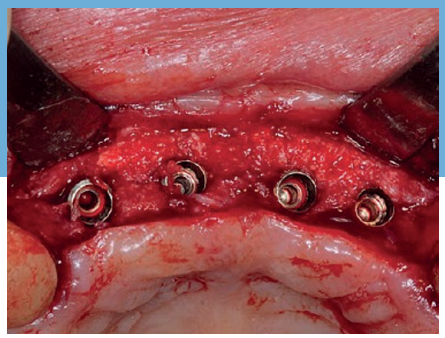

Fig. 8 *– Nel sito rigenerato sono posizionati quattro impianti osteointegrati.*

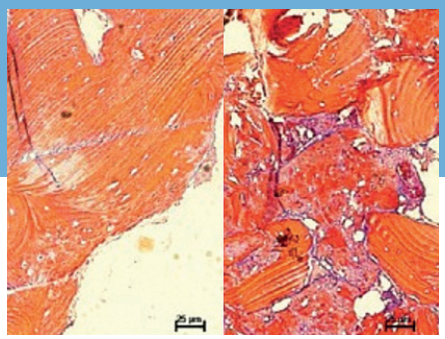

Fig. 9 *– Histología, tinción tricrómica de Masson (100 X). Izquierda: solo sustituto; a la derecha, sustituto óseo y concentrado de médula ósea.*

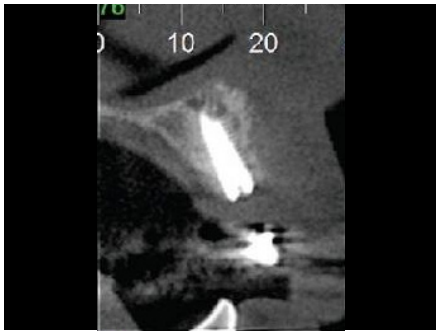

Fig. 10 *– CBCT a ocho meses del injerto. El espesor óseo regenerado aparece completamente preservado.*

Grupos	4 meses	8 meses
Sustituto	3,78±1,35	4,34±1,58
Sustituto + AMC	3,79±0,52	4,09±1,33

Tejido	Sustituto	Sustituto + AMC	P
Mineralizado	52,30±16,78	65,04±20,96	0,13
No mineralizado	47,70±5,55	34,96±10,38	0,18

Fig. 11 *– En la parte superior, espesor medio de la cresta alveolar. No se observan diferencias importantes entre los dos grupos. Se observa el espesor conservado a lo largo del tiempo. En la parte inferior, los dos grupos no son muy diferentes por cantidad de tejido mineralizado y no. En el grupo con concentrado de médula ósea (AMC) existe una tendencia a una mayor mineralización.*

Visite **www.bioteckacademy.com** para otras fichas clínicas y para acceder a literatura científica siempre actualizada

Todas las marcas estan registradas por los respectivos propietarios