Scheda Clinica

INNESTO AD ONLAY CON PRELIEVO DA BRANCA

Aumento di cresta orizzontale con prelievo da branca omolaterale.

Caso del Prof. Danilo Alessio Di Stefano
Libero professionista a Milano, Italia
distefano@centrocivitali.it

Il prelievo da siti intra-orali è un'opzione di trattamento preferibile in caso di ricostruzioni alveolari di media o piccola entità, in quanto meno invasivo rispetto ai prelievi extraorali, da riservarsi alle ricostruzioni maggiori.

La branca montante è tra i siti donatori più indicati allo scopo in quanto associata ad una bassa morbilità rispetto ad altre sedi di prelievo.[1] Da questo sito viene prelevato un osso prevalentemente corticale che presenta buona densità ed uno scarso riassorbimento.

I vantaggi per il paziente rispetto al prelievo da altri siti intra-orali, e in particolare rispetto alla sinfisi mentoniera, includono un minore disagio funzionale ed estetico data la bassa incidenza di alterazioni neurosensoriali nella zona di prelievo e la ridotta compromissione che questo accesso comporta al profilo del viso.[2]

1. Capelli M., *et al.* Autogenous bone graft from the mandibular ramus: a technique for bone augmentation. *Int. J. Periodontics Restorative Dent.* 23,277–285 (2003).

2. Misch CM., *et al.* Ridge augmentation using mandibular ramus bone grafts for the placement of dental implants: presentation of a technique. *Pract. Periodontics Aesthetic Dent.* 8,127–135 (1996).

Materiali

Al termine dell'intervento ricostruttivo, il sito innestato è stato ricoperto con la membrana in pericardio Heart (HRT-002, Bioteck).

La membrana Heart è ottenuta da pericardio equino mediante un esclusivo processo brevettato che ne preserva il contenuto di collagene in conformazione nativa e la trama tridimensionale. Questo le conferisce elevata resistenza meccanica, lunghi tempi di riassorbimento ed una buona maneggevolezza, caratteristiche utili soprattutto per la copertura di difetti estesi. Si adatta facilmente ai profili anatomici e non necessita fissazione con viti o chiodini.

Una volta innestata va incontro ad una lenta degradazione, fino al suo completo riassorbimento.

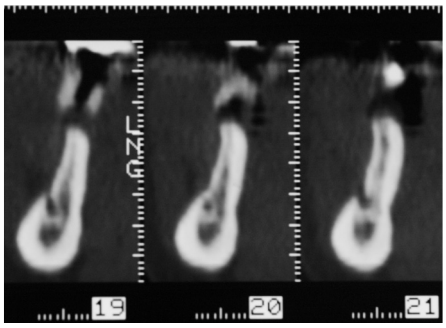

Fig. 1 *– Tomografia computerizzata pre-operatoria della cresta atrofica in sezione trasversale.*

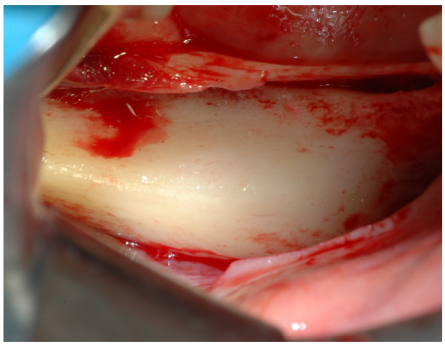

Fig. 2 *– Scollamento del lembo mucoperiosteo ed esposizione del ramo mandibolare.*

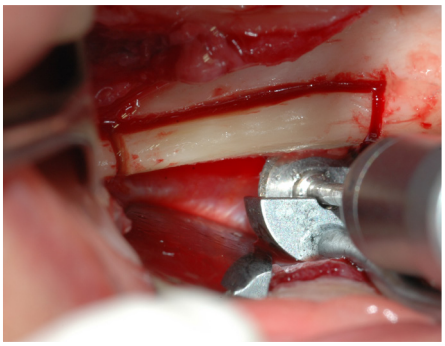

Fig. 3 *– Un passaggio dell'osteotomia eseguito con strumento rotante.*

Fig. 4 *– Fissaggio dell'innesto con una vite da osteosintesi. Si noti come la parte posteriore dell'innesto non sia in contatto con il sito ricevente.*

Fig. 5 *– Riempimento dello spazio tra le due corticali con chips di osso autologo.*

Fig. 6 *– Copertura del sito innestato con la membrana in pericardio Heart.*

INNESTO AD ONLAY CON PRELIEVO DA BRANCA

Aumento di cresta orizzontale con prelievo da branca omolaterale.

Chirurgia

Il caso descrive la riabilitazione implanto-protesica di una paziente parzialmente edentula a livello del quarto quadrante. L'esame clinico e radiografico evidenziava una marcata atrofia crestale in senso orizzontale.

E' stato pianificato un intervento in due tempi ed una sola sede chirurgica, che prevedeva un incremento orizzontale con osso autologo prelevato dalla branca omolaterale alla ricostruzione, seguito dal posizionamento di tre impianti. L'esecuzione di un prelievo omolaterale aveva lo scopo di ridurre i tempi chirurgici e i disagi per il paziente durante l'intervento e nel decorso post-operatorio.

Dopo aver inciso e scollato un lembo a tutto spessore lungo la cresta ossea del ramo e averlo prolungato alla branca montante della mandibola, è stata prelevata una porzione di osso corticale utilizzando uno strumento piezoelettrico ed uno a lama rotante (MicroSaw Frios, Dentsply). Con un bone scraper venivano raccolte chips di osso corticale. Il tassello osseo è stato quindi fissato al sito ricevente dal solo lato mediale, generando un gap fra la corticale linguale e l'innesto che veniva riempito con i frustoli autologhi prelevati dalla branca. Il tutto è stato ricoperto con la membrana in pericardio Heart.

Cinque mesi dopo, si procedeva al posizionamento implantare nelle sedi 4.5, 4.6 e 4.7 previo prelievo di biopsie destinate all'analisi istologica. La scopertura degli impianti (XiVE, Dentsply) è stata eseguita a distanza di tre mesi e, dopo altri tre, veniva consegnata la protesi provvisoria. Sette mesi più tardi è stata completata la riabilitazione definitiva.

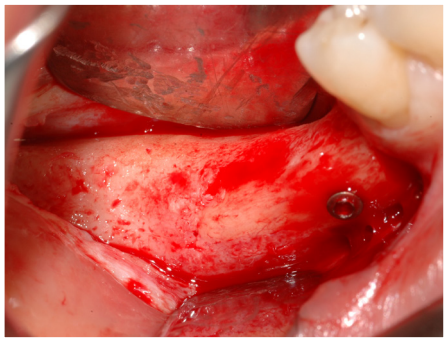

Fig. 7 *– Riapertura del sito rigenerato. La vite da osteosintesi evidenzia il punto di posizionamento dell'innesto; si noti l'ottima integrazione tra questo ed il sito ricevente.*

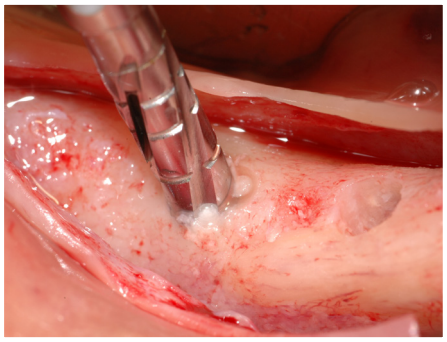

Fig. 8 *– Prelievo di carote ossee dalle sedi di posizionamento implantare.*

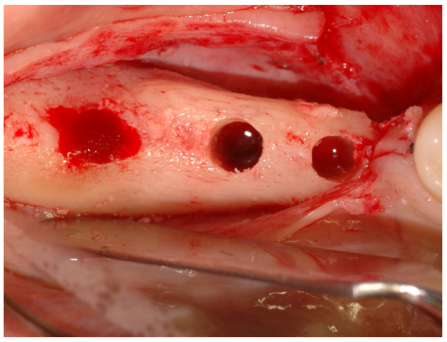

Fig. 9 *– Osteotomie implantari. Si noti l'abbondante sanguinamento dei siti, segno di un buon attecchimento dell'innesto e fattore propedeutico all'osteointegrazione.*

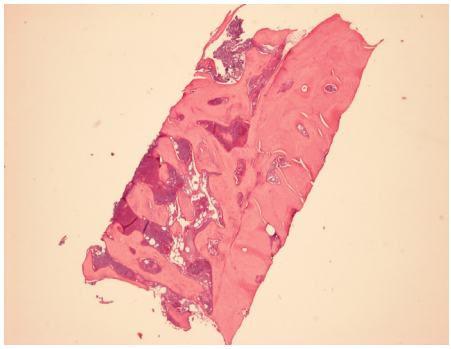

Fig. 10 *– Colorazione ematossilina/eosina di una carota ossea prelevata dal sito rigenerato. Si noti la preponderanza di materiale eosinofilo, corrispondente ad osso neoformato.*

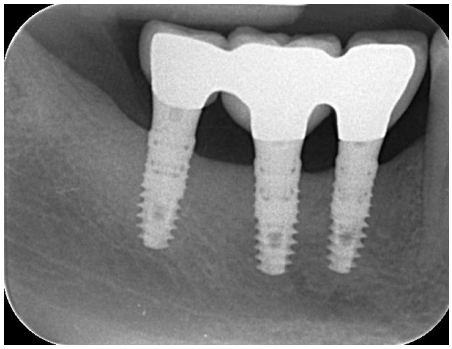

Fig. 11 *– Radiografia endorale a sei anni e quattro mesi dal posizionamento implantare che mostra gli impianti correttamente inseriti e il mantenimento del volume osseo verticale.*

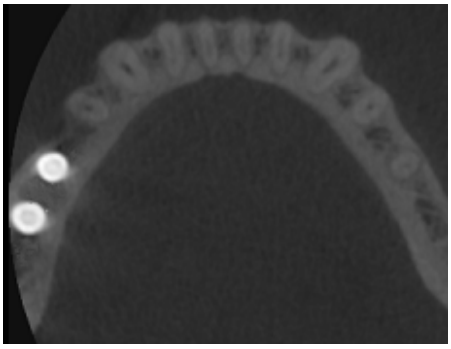

Fig. 12 *– TAC Cone Beam eseguita sei anni e sette mesi dopo l'inserimento implantare che evidenzia il mantenimento del volume orizzontale del sito innestato.*

Visita **www.bioteckacademy.com** per altre schede cliniche e per accedere alla sempre aggiornata letteratura scientifica.

Tutti i marchi sono registrati dai rispettivi proprietari