Ficha Clínica

UTILIZACIÓN DE INJERTOS ÓSEOS DE ORIGEN EQUINO EN ORTOPEDIA Y TRAUMATOLOGÍA

Los autores describen su experiencia clínica con los sustitutos óseos de Bioteck

Equipo de la Unidad de Ortopedia y Traumatología
Hospital "San Bortolo" de Vicenza, Italia

La gestión de las pérdidas de tejido óseo en ortopedia y traumatología requiere una combinación de técnicas de reconstrucción que proporcionan por un lado la estabilización efectiva de las porciones óseas residuales Y, por otro lado, la posibilidad de colmar el minus óseo con sustitutos óseos que pueden promover la regeneración de la porción ósea faltante.
Los sustitutos óseos sujetos a remodelación recubren un particular interés: si su sustitución con tejido óseo nuevo se produce con una cinética similar a la de la remodelación del tejido circundante, la condición que se realiza cuando se injertan es aquella biológicamente más favorable para la consecución de una recuperación anatómica y funcional completa de la porción de tejido dañada.

Los tejidos óseos de origen autólogo y homólogo satisfacen esta condición. Sin embargo, existen condiciones para ambos que limitan su utilización. El tejido autólogo requiere un segundo sitio quirúrgico donante, lo que significa una mayor incomodidad para el paciente y aumenta el riesgo de complicaciones intra y postoperatorias. Además, la cantidad de tejido autólogo que se puede tomar es limitada y, por lo tanto, no se puede utilizar en el caso de reconstrucciones grandes. El tejido homólogo está sujeto a la disponibilidad de donantes y a la existencia de un sistema de banco de tejidos que funcione.
La posibilidad de recurrir a la remodelación con sustitutos óseos heterólogos puede ser una solución efectiva cuando no se puede utilizar tejido autólogo o no se dispone de injertos homólogos.

Materiales

La ficha resume los resultados de un estudio retrospectivo publicado en 2011 en Minerva Chirurgica[1] sobre el uso de sustitutos óseos Bioteck en diferentes aplicaciones en ortopedia y traumatología en la Unidad de Ortopedia y Traumatología del Hospital San Bortolo de Vicenza, en el período entre 2003 y 2010.
La lista de casos sometidos a tratamiento se presenta en la tabla[1]. En todos los casos, se usaron sustitutos óseos de la serie Osteoplant.

Se trata de un tejido óseo esponjoso equino que adquiere características de biocompatibilidad gracias al proceso enzimático Zymo-Teck: unas enzimas hidrolíticas específicas eliminan los antígenos del tejido equino preservando el colágeno óseo en su conformación nativa.

Esto le da al injerto propiedades más similares al tejido óseo endógeno que las de otros injertos obtenidos a través de métodos más agresivos, tales como el térmico, entre tales propiedades cabe citar una alta resistencia mecánica y una mejor adhesión osteoclástica que facilita la remodelación.

1. Santini S et al. Equine-derived bone substitutes in orthopedics and traumatology: authors' experience. Minerva Chir, 66(1), 63-72 (2011).

Fractura de la meseta tibial	***10***	***Pie plano de adulto***	***6***	***Quiste aneurismático del fémur***	***1***
Fractura de calcáneo	***12***	***Pie plano de adolescente***	***2***	***Movilización de vástago en prótesis***	***1***
Seudoartrosis pilón tibial	***2***	***Artrosis subastragalina***	***1***	***Osteocondritis astrágalo***	***1***
Seudoartrosis del radio	***1***	***Encondroma***	***2***		
Rodilla varo-valgo	***7***	***Osteólisis de astrágalo***	***2***		

Tab. 1 – *Distribución de casos en relación con la patología encontrada.*

Fig. 1 – *Paciente masculino de 9 años: quiste aneurismático, fémur derecho.*

Fig. 2 – *Control postoperatorio después de la eliminación del quiste y el injerto de chips Osteoplant.*

Fig. 3 – *Control radiográfico 2 meses más tarde.*

UTILIZACIÓN DE INJERTOS ÓSEOS DE ORIGEN EQUINO EN ORTOPEDIA Y TRAUMATOLOGÍA

Los autores describen su experiencia clínica con los sustitutos óseos de Bioteck

Resultados

El estudio analizó a 48 pacientes (29 hombres, 19 mujeres, edad promedio 49 años). Las fracturas de la meseta tibial se trataron utilizando una placa lateral en 9 casos y tornillos mediales en el caso restante. Después se injertaron chips óseos esponjoso Osteoplant. Las fracturas de calcáneo se redujeron, se estabilizaron con placa y tornillos, y se injertaron con chips Osteoplant.

Las seudoartrosis fueron tratadas desbridando los muñones óseos, estabilizándolos con placa y tornillos, e injertando chips Osteoplant en la seudoartrosis de tibia o un bloque esponjoso Osteoplant en la seudoartrosis de radio. Los casos de genu varo y genu valgo se trataron con osteotomía de tibia proximal para genu valgo u osteotomía varizante distal de fémur .
Todos fueron injertados con una cuña ósea esponjosa Osteoplant, estabilizada con placa Puddu.

Los casos de pie plano se trataron mediante de osteotomía de Evans con alargamiento. Después de la estabilización, en cuatro casos se utilizaron chips Osteoplant , mientras que en el resto se utilizaron bloques Osteoplant.

La artrosis subtalar se trató con artrodesis con tornillos canulados y chips Osteoplant. En los encondromas, la cavidad se sometió a curetaje e injerto con chips Osteoplant, así como la cavidad de lisis de los pacientes que padecían de artritis reumatoide, osteólisis talar, quistes subcondriales.
En la osteocondritis disecante, se ha injertado un bloque Osteoplant subcondilar; en la reimplantación del vástago protésico se injertaron chips Osteoplant.

Los resultados para los defectos más frecuentes se muestran en la Tabla 2: la curación clínica, radiológica y la integración de los injertos fueron de 2 a 5, de 3 a 5 y de 5 a 7 meses después de la cirugía respectivamente. La única complicación (2.1 %) se refirió a un caso de seudoartrosis infectada de una osteotomía de corrección de un genu valgo.

Los autores consideran que los resultados son satisfactorios y sugieren estudios adicionales para confirmar la eficacia de los injertos Osteoplant en el tratamiento de las diferentes condiciones examinadas.

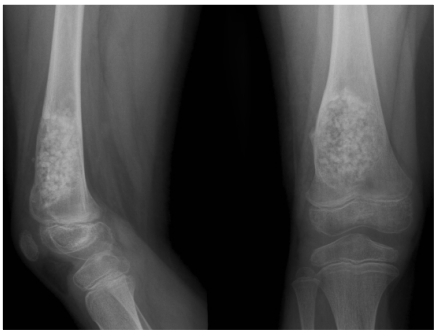

Fig. 4 *– Control radiográfico 2 meses más tarde.*

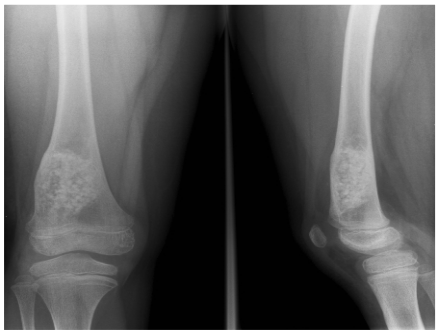

Fig. 5 *– Control radiográfico a 6 meses, en el cual los chips de Osteoplant son aún evidentes.*

Fig. 6 *– Control radiográfico a 20 meses, con integración ósea perfecta del andamio y curación de la lesión quística.*

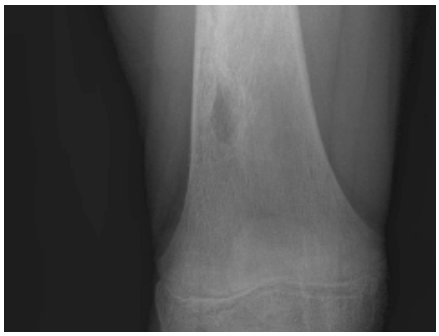

Fig. 7 *– Detalle de la imagen anterior.*

		Tiempo (meses)		
		Curación		
	Pacientes	Clinica	Radiográfica	Integración
Fractura de calcáneo	12	5	5	7
Fractura de la meseta tibial	10	4	5	7
Pie plano	8	5	3	6
Rodilla varo-valgo	7	2	3	5

Tab. 2 *– Tiempo de cicatrización clínica, radiografía e integración de injertos.*

Visite **www.bioteckacademy.com** para otras fichas clínicas y para acceder a literatura científica siempre actualizada.

Todas las marcas estan registradas por los respectivos propietarios