Ficha Clínica

TRATAMIENTO DE LOS DEFECTOS INTRAÓSEOS CAUSADOS POR ENFERMEDAD PERIODONTAL

Resultados a largo plazo de la regeneración de defectos periodontales con injertos óseos equinos y membrana de colágeno.

Dr. Giacomo Tarquini
Dentista independiente
Roma, Italia
g_tarquini@libero.it

La periodontitis es una patología inflamatoria con una etiología bacteriana y una inmunopatogénesis que, especialmente en personas susceptibles, puede provocar la destrucción del aparato de sostén periodontal. En los casos más graves, la resorción ósea puede ser tal que cause movilidad y desprendimiento de una o varias piezas dentales.

La gravedad de la periodontitis se modula según diferentes factores de riesgo relacionados con el paciente; algunos modificables (como el control de la inflamación marginal y el tabaquismo) y otros que no pueden modificarse (como la predisposición genética). La prevención incluye la higiene oral adecuada en el hogar y la incorporación del paciente en un sistema de llamada periódica para tratamientos de higiene profesional.

La periodontitis en fase 1 o 2 (de leve a moderada) por lo general responde bien a los procedimientos de escalado y cepillado de raíz. Sin embargo, si la patología se intercepta en una fase más avanzada (fases 3 y 4), puede ser necesario recurrir a la cirugía regenerativa, para reducir la profundidad de sondaje (PPD), reconstruir el soporte periodontal y minimizar la recesión gingival. Los procedimientos de regeneración guiada de tejidos (GTR) incluyen el uso de membranas, injertos óseos y materiales biológicamente activos, que se pueden usar solos o combinados.

Materiales

Las cirugías de regeneración incluyeron el uso de un injerto óseo (Bio-Gen, Bioteck) y una membrana de colágeno (Biocollagen, Bioteck), ambas de origen equino.

El injerto óseo está compuesto por gránulos corticales y esponjosos (1:1) con un diámetro de 0,5 a 1 mm. Este injerto se obtiene mediante el proceso enzimático a temperatura controlada: Zymo-Teck, que elimina de forma selectiva los antígenos equinos mientras mantiene la estructura ósea inalterada sin modificar el componente mineral, una característica que permite una remodelación efectiva del tejido óseo recién formado.

Biocollagen es una membrana fácil de usar: se puede usar seca o hidratada. Sus dos caras son idénticas y se adhiere perfectamente al sitio injertado. El tiempo de protección es de algunas semanas y, por eso es adecuada para la protección de injertos en sitios pequeños o muy retentivos.

Fig. 1 *– Análisis clínico: evaluación de la profundidad de sondaje.*

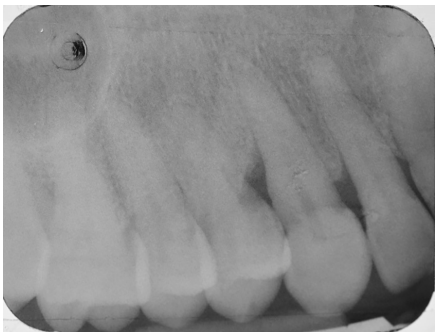

Fig. 2 *– Radiografía antes de la cirugía.*

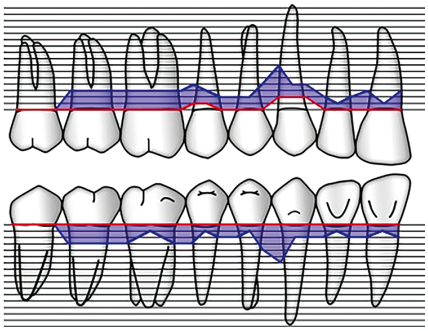

Fig. 3 *– Profundidad de sondaje antes de la cirugía.*

Fig. 4 *– Incisión y apertura del colgajo.*

Fig. 5 *– Desprendimiento del colgajo.*

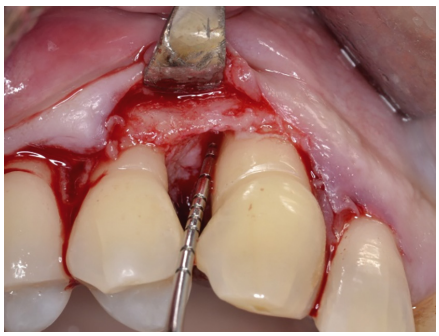

Fig. 6 *– Evaluación del defecto mediante sondaje periodontal.*

TRATAMIENTO DE LOS DEFECTOS INTRAÓSEOS CAUSADOS POR ENFERMEDAD PERIODONTAL

Resultados a largo plazo de la regeneración de defectos periodontales con injertos óseos equinos y membrana de colágeno.

Resultados

La ficha expone los resultados de un estudio retrospectivo en 20 pacientes (10 mujeres y 10 hombres, con edades entre 47 y 77 años) que padecían periodontitis y fueron tratados mediante procedimientos regenerativos.

Todos los pacientes, antes de la operación, presentaban una profundidad de sondaje (PPD) superior a 5 mm y un índice de placa promedio (PI) inferior a 1. El defecto intraóseo podía incluir una, dos o tres paredes.

Tras un exhaustivo diagnóstico clínico y radiográfico, los pacientes se sometieron a cirugía regenerativa. Después de crear el acceso al defecto, se realizó el *debridement* de la lesión eliminando el tejido reactivo y fibroso mediante instrumentos manuales e insertos ultrasónicos. Con el mismo tipo de enfoque se realizó el procedimiento de *scaling* y *root planing* de las superficies radiculares contaminadas. Los defectos se injertaron introduciendo en el interior los gránulos óseos Bio-Gen, previamente hidratados con solución salina estéril. Después de haber conformado adecuadamente una membrana de colágeno Biocollagen, se la coloca para proteger los sitios injertados y se la fija sin tensión utilizando uno o varios pins de titanio. Luego se unieron y suturaron los colgajos de acuerdo con el protocolo quirúrgico seleccionado.

Los pacientes fueron referidos regularmente para visitas de observación hasta 10 años después de la cirugía. Durante los controles se midieron los siguientes parámetros clínicos: profundidad del sondaje (*Pocket Probing Depth*, PPD), adherencia gingival (*Clinical Attachment Level*, CAL), índice de placa (*Plaque Index*, PI), índice de sangrado de surco (*Sulcular Bleeding Index*, SBI).

No se observaron eventos adversos ni complicaciones en ningún paciente durante todo el período de curación. Para los cuatro parámetros, los valores medidos en cada control durante el período de follow-up fueron mucho más bajos que los iniciales, independientemente del número de paredes que presentaba el defecto periodontal.

El uso combinado del injerto óseo y la membrana de colágeno ha permitido realizar un tratamiento regenerativo seguro y eficaz en un número significativo de pacientes. La eficacia de la terapia regenerativa (GTR) también se ha demostrado a largo plazo.

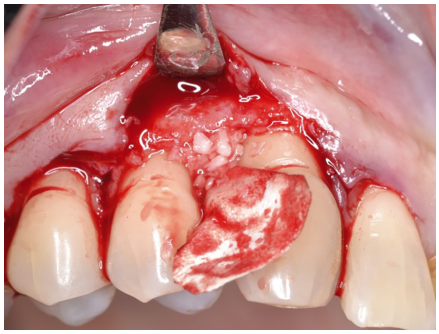

Fig. 7 *– Colocación de la membrana de biocolágeno e introducción del injerto óseo Bio-Gen en el defecto.*

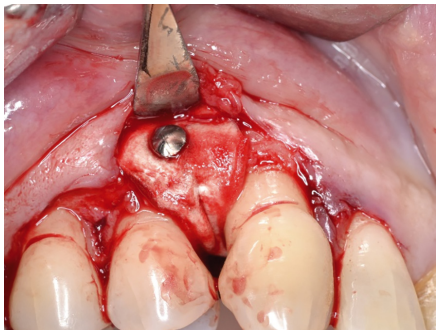

Fig. 8 *– Despliegue y fijación de la membrana para proteger todo el sitio injertado.*

Fig. 9 *– Sutura del colgajo.*

Fig. 10 *– Aspecto clínico a 12 meses de follow-up.*

Fig. 11 *– Radiografía a doce meses de follow-up.*

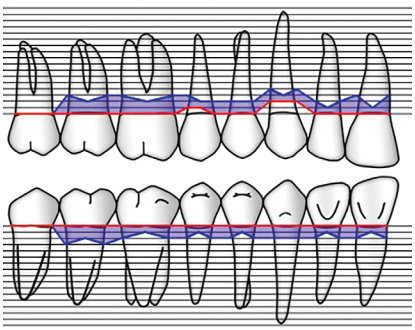

Fig. 12 *– Profundidad de sondaje a doce meses de follow-up.*

Visite **www.bioteckacademy.com** para otras fichas clínicas y para acceder a literatura científica siempre actualizada.

Todas las marcas estan registradas por los respectivos propietarios