Scientific Evidence

CALCITOS, EL SUSTITUTO ÓSEO EQUINO DE REABSORCIÓN LENTA

Un estudio in vivo demuestra que Calcitos y el hueso bovino desproteinizado tienen la misma cinética de reabsorción.

De la Redacción de Bioteck Academy

La regeneración ósea en iImplantología requiere que la elección del material de injerto se realice mediante el análisis racional de una serie de factores diferentes, todos igualmente importantes. En primer lugar, el objetivo clínico de la regeneración, es decir, el tipo de rehabilitación que mejor satisfaga las necesidades del paciente. Para muchas aplicaciones relativas a la colocación de implantes osteointegrados se indica que el injerto pueda interactuar de la manera más fisiológica posible con los elementos celulares destinados a la remodelación del tejido óseo, osteoclastos y osteoblastos, asegurando la formación de una cantidad significativa de tejido nuevo.

Sin embargo, hay otras en que es preferible que el material tenga una cinética de reabsorción más lenta, que permita un mantenimiento constante del volumen injertado a lo largo del tiempo. Algunos ejemplos son la conservación del proceso alveolar después de extracción dental y el mantenimiento de los perfiles crestales tanto periimplantarios como después de cirugías de aposición, sobre todo en la zona anterior, con el fin de asegurar el mejor resultado estético. El hueso bovino desproteinizado es el injerto óseo de origen animal de reabsorción lenta que tiene la mayor historia de uso en ámbito clínico. Se cree que su lenta cinética de remodelación se deba al tratamiento térmico que se utiliza para su fabricación, que lo vuelve poco reconocible por los osteoclastos1. Recientemente, Bioteck ha introducido un injerto equivalente de origen equino, Calcitos, también obtenido a través de un tratamiento térmico a alta temperatura.

1. Perrotti et al. Human osteoclast formation and activity on a xenogenous bone mineral. *J Biomed Mater Res A*, 90(1), 238-246 (2009)

Materiales

En este estudio, hemos utilizado dos materiales de origen animal, ambos obtenidos a través de un tratamiento térmico a alta temperatura que, induciendo la sublimación de los componentes orgánicos y causando algunas modificaciones químicas al componente mineral del tejido animal, eliminan del injerto los antígenos y lo vuelven poco reconocibles a las células responsables de la reabsorción del tejido óseo, los osteoclastos. Calcitos, (OMC-030, Bioteck, Italia) es un material de origen equino, suministrado en gránulos de 0,5-1 mm, que se esteriliza por radiación con rayos beta a 25 kGy. Calcitos se obtiene a través de un proceso que también incluye una fase a alta temperatura, introducida para realizar una descarbonatación controlada de la apatita ósea que modifica sus propiedades de interacción con los componentes celulares del tejido óseo.

El hueso bovino desproteinizado (Bio-Oss, Geistlich Biomaterials, Suiza) se compone de hueso bovino, también tratado térmicamente, esterilizado mediante radiación de rayos gama.

Análisis histológico e histomorfométrico: Laboratorio de Secciones Sutiles, Departamento DISBIOC, Universidad de Milán, Italia

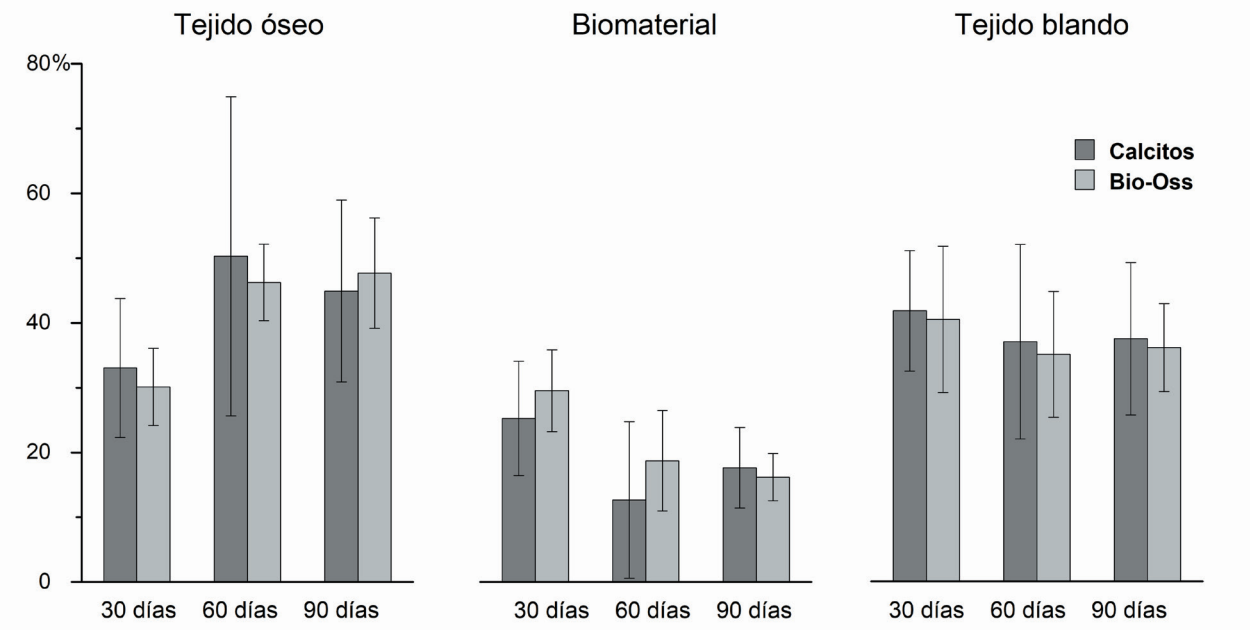

Fig. 1 *–Resultados del análisis histomorfométrico. Con el tiempo, el tejido óseo en el sitio del injerto (izquierda) aumenta mientras que la cantidad de biomaterial (centro) disminuye; la cantidad de tejido blando (derecha) permanece invariada. No se observan diferencias significativas entre Calcitos y Bio-Oss.*

CALCITOS, EL SUSTITUTO ÓSEO EQUINO DE REABSORCIÓN LENTA

Un estudio in vivo demuestra que Calcitos y el hueso bovino desproteinizado tienen la misma cinética de reabsorción.

Resultados

En la ficha resume los resultados de un estudio realizado en un modelo animal (minicerdo de Yucatán) ampliamente utilizado para la investigación sobre el comportamiento biológico de los materiales después de un injerto.
El estudio se realizó en el contexto de las pruebas, requeridas por ley, previas a la comercialización de Calcitos. Después de haber creado defectos óseos en arcos dentales de los animales de laboratorio, se procedió al injerto de los materiales en los sitios adyacentes, procediendo luego a la cubrición de los mismos con membranas de pericardio (Heart, Bioteck, Italia) y al cierre de los colgajos como en una práctica quirúrgica estándar. Después de 30, 60, 90 días, de cada sitio de injerto se tomaron muestras óseas de biopsia que se sometieron a análisis histológico y histomorfométrico.
El objetivo de este análisis fue evaluar si la cantidad de tejido óseo de nueva formación, de espacios medulares y de biomaterial residual fueron o no fueron muy diferentes a los distintos tiempos experimentales, así como comprobar - de acuerdo con los protocolos descritos en las normas técnicas de la Organización Internacional de Normalización (ISO 10993) si los dos materiales ejercieron un efecto negativo, después del implante, a nivel tisular. Las comparaciones se realizaron a través de pruebas estadísticas adecuadas (ANOVA, Análisis de la varianza, prueba t, otras pruebas no paramétricas). El análisis bioestadístico fue realizado por un especialista que no conocía el origen de las muestras.
En ambos grupos, la cantidad de tejido óseo de nueva formación ha aumentado con el tiempo, sin diferencias significativas entre los dos biomateriales; al mismo tiempo, se observó una disminución gradual de la presencia del biomaterial injertado, también en este caso sin una diferencia significativa entre los dos grupos. La cantidad de tejido no óseo permaneció constante en ambos grupos a lo largo del tiempo. Ninguno de los dos biomateriales tuvo efectos negativos después del implante. Los investigadores concluyen que, en lo que atañe a los parámetros examinados, Calcitos parece ser equivalente al hueso bovino desproteinizado y, en consecuencia, una válida opción alternativa.

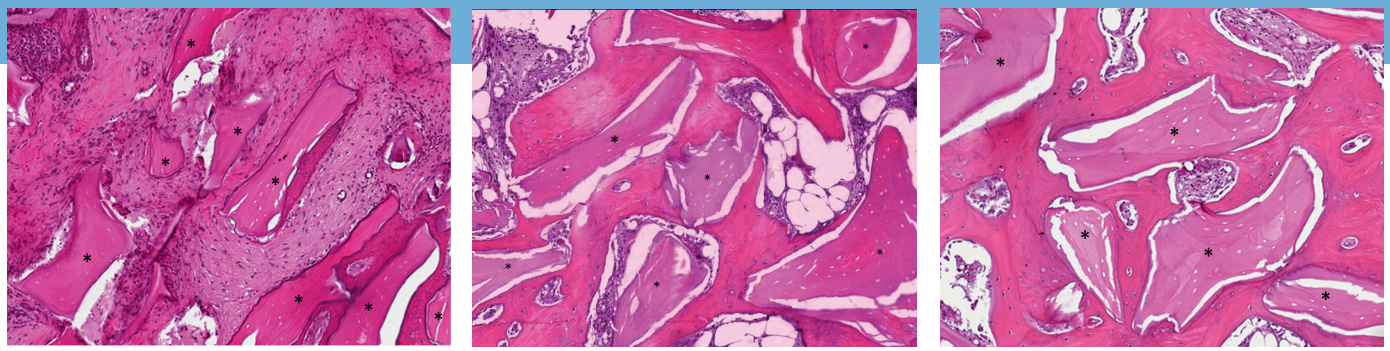

Fig 2, 3 y 4 *- A la izquierda, partículas de Calcitos (*) rodeadas por una capa delgada de tejido óseo en formación; centro: partículas de Calcitos (*) rodeadas por tejido óseo de nueva formación que tiende a crecer, formando puentes óseos entre diferentes partículas para crear un tejido mineralizado organizado; a la derecha, partículas de Calcitos (*) integradas definitivamente dentro de amplias áreas de tejido de nueva formación.*

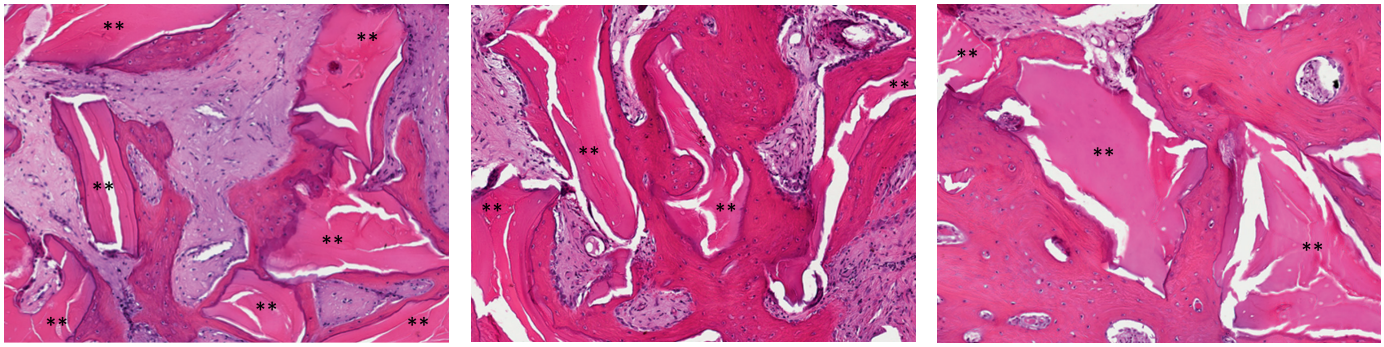

Fig 5, 6 y 7 *- Desde un punto de vista histológico, las partículas de Bio-Oss (**) sufren el mismo destino que las de Calcitos (compárese con las tres imágenes anteriores): después de estar rodeadas por una capa delgada de tejido óseo (izquierda), se unen entre sí mediante puentes óseos de tejido recién formado (centro), para ser incorporados en amplias áreas de tejido de nueva formación.*

Visite **www.bioteckacademy.com** para otras fichas clínicas y para acceder a literatura científica siempre actualizada.

Todas las marcas están registradas por los respectivos propietarios