Ficha Clínica

ELEVACIÓN DE SENO MAXILAR Y AUMENTO VERTICAL DE CRESTA SIMULTÁNEO CON SEGUIMIENTO DE 12 AÑOS

La membrana sinusal puede ser protegida de manera adecuada por una membrana ósea cortical.

Prof. Danilo Alessio Di Stefano
Dentista independiente en Milán, Italia
distefano@centrocivitali.it

La correcta rehabilitación implantológica de los pacientes en los que la atrofia de los maxilares posteriores es muy extensa puede requerir la realización de cirugías complejas, en las que la regeneración de un volumen suficiente de tejido óseo para la inserción de los implantes se obtiene combinando varias técnicas regenerativas/reconstructivas. Este tipo de enfoque supone una intervención más compleja, tanto para el cirujano como para el paciente. El procedimiento es más largo y la colaboración del paciente juega un papel fundamental; en algunos casos, puede ser conveniente utilizar técnicas de sedación consciente. Al cirujano se le exige una mayor destreza manual, sobre todo en el manejo de los colgajos, que, fundamental en cualquier cirugía regenerativa, es imprescindible en las intervenciones más complejas. En este contexto, es igualmente importante poder utilizar sustitutos óseos que, por su composición, estructura tridimensional e interacción con los elementos celulares del tejido óseo, garanticen el éxito de la regeneración también a largo plazo. La elección del sustituto óseo debe hacerse con cuidado, teniendo en cuenta múltiples factores, como la propia curva de aprendizaje, la condición anatómica que se va a restaurar y rehabilitar, y la condición específica del paciente que se está tratando. Un manejo adecuado de la elevación del seno, realizada con los biomateriales apropiados, permite la una nueva cirugía incluso después de tan solo 4 meses, como demuestran los estudios en la literatura sobre los sustitutos óseos preservados con colágeno[1].

1. Di Stefano DA, et al. Bone formation following sinus augmentation with an equine-derived bone graft: a retrospective histological and histomorphometric study with 36-month follow-up. Int J Oral Maxillofac Implants, 31 (2), 406-412 (2016).

Materiales

Se ha utilizado un sustituto óseo equino (Osteoxenon, Bioteck) compuesto por una mezcla de gránulos esponjosos y corticales, (1:1) de 0,5-1 mm de diámetro, junto con una membrana de hueso cortical (Osteoplant - Osteoxenon Cortical Membrane, Bioteck). Ambos se obtienen mediante el proceso de desantigenización enzimática de Zymo-Teck. Las enzimas hidrolíticas, en las que se basa Zymo-Teck, degradan selectivamente las moléculas antigénicas y permiten mantener la composición mineral del tejido óseo y conservar el colágeno en su conformación nativa.Por estas características ambos biomateriales interactúan fisiológicamente con los componentes celulares encargados de la remodelación y, por tanto, son sustituidos por completo por hueso recién formado. La membrana de hueso cortical es sometida a un proceso de desmineralización parcial, que expone aún más el colágeno conservado y la vuelve flexible. Para cubrir el injerto óseo se utilizaron membranas de colágeno extraídas del tendón equino (Biocollagen, Bioteck), que son especialmente manejables y se adhieren fácilmente al lugar de colocación en presencia de líquido sanguíneo. El tiempo de protección es de unas 4-6 semanas.

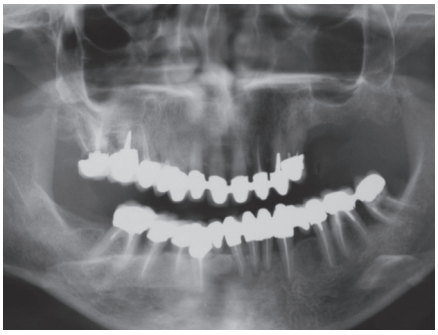

Fig. 1 *– Panorámica. La paciente tiene numerosas piezas comprometidas y su rehabilitación requiere un plan de intervención articulado. Obsérvese la importante pérdida ósea vertical en Q2.*

Fig. 2 *– La condición clínica de la paciente en su primera visita. Nótese la falta de los parámetros estéticos básicos de una sonrisa.*

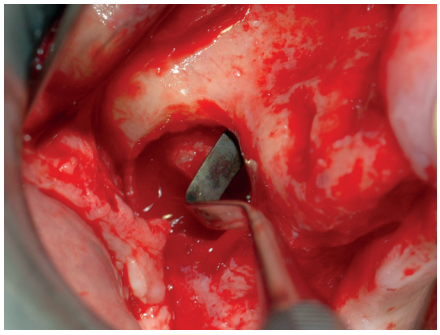

Fig. 3 *– Elevación de seno: tras realizar la antrostomía, se desprende la membrana sinusal.*

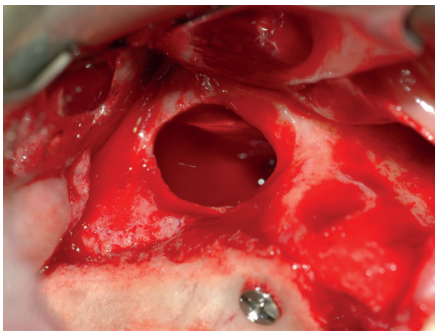

Fig. 4 *– La membrana sinusal se protege insertando una membrana de hueso cortical por debajo. El bloque autólogo ya está colocado y fijado por osteosíntesis. Permitirá corregir la verticalidad permitiendo una adecuada línea de sonrisa en la zona posterior.*

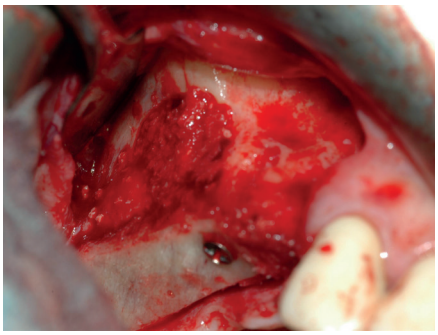

Fig. 5 *– El volumen sinusal entre la membrana y el suelo del seno se injerta con un sustituto óseo heterólogo mezclado con hueso autólogo.*

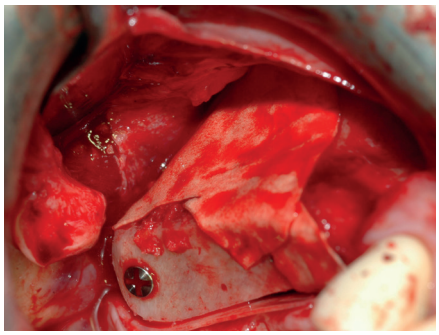

Fig. 6 *– Toda la reconstrucción se protege con membranas de colágeno. También se lleva a cabo un adecuado desprendimiento del periostio.*

ELEVACIÓN DE SENO MAXILAR Y AUMENTO VERTICAL DE CRESTA SIMULTÁNEO CON SEGUIMIENTO DE 12 AÑOS

La membrana sinusal puede ser protegida de manera adecuada por una membrana ósea cortical.

Resultados

La paciente acudió a la consulta con el cirujano solicitando la rehabilitación de ambos maxilares, deseando un alto nivel de estética de la futura rehabilitación Había numerosas piezas que habían sido sometidas a tratamiento endodóntico o conservador, casi ninguna podía considerarse recuperable. Se elaboró un plan de tratamiento para la rehabilitación de ambas arcadas. La ficha presenta únicamente la intervención en la arcada superior. La atrofia ósea en los dos sectores posteriores era tal que se consideró oportuno proceder a un abordaje combinado, que implicaba -además de la extracción de las piezas comprometidas- tanto la realización de una elevación lateral del seno como un aumento vertical de la cresta mediante injerto óseo autólogo tomado de la cresta ilíaca. La cirugía se realizó bajo anestesia general. Tras la profilaxis antibiótica habitual, la paciente se sometió a una elevación del seno maxilar en los lados derecho e izquierdo y a un aumento de cresta. La elevación del seno se realizó según la técnica de acceso lateral; tras la osteotomía, se desprendió la membrana del seno, utilizando una membrana cortical flexible para protegerla, y se introdujo el injerto granular, mezclado con hueso autólogo tomado previamente de la pared vestibular con la ayuda de un bone scraper.

La regeneración vertical se llevó a cabo mediante el injerto vertical onlay del bloque autólogo, después de una cruentación del sitio receptor con una fresa de bola, y bloqueando el injerto mediante medios de osteosíntesis adecuados. Los injertos y la antrostomía se protegieron con membranas de colágeno. Al concluir se procedió con la sutura. No se observaron complicaciones intra o postoperatorias.

La inserción del implante tuvo lugar 4 meses después, durante los cuales se tomaron algunas biopsias óseas para su posterior análisis histológico. El análisis histológico e histomorfométrico de las muestras tomadas fue compatible con una imagen de regeneración ósea completa, ya que las partículas de sustituto óseo ya no eran visibles, y el área ocupada por el tejido recién formado era igual a 38%. No se observó ningún infiltrado inflamatorio. La paciente fue rehabilitada definitivamente con los tres implantes colocados en cada lado, y los cinco pilares naturales anteriores restantes debidamente preparados. La CBCT de control realizada a los 12 años mostró un excelente mantenimiento del volumen regenerado.

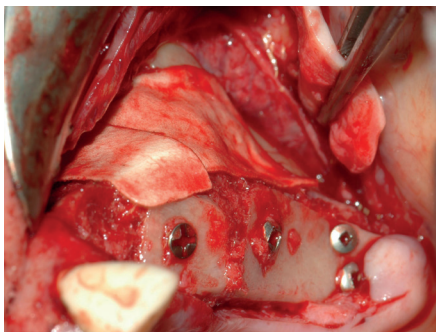

Fig. 7 *– El mismo procedimiento se repitió contralateralmente.*

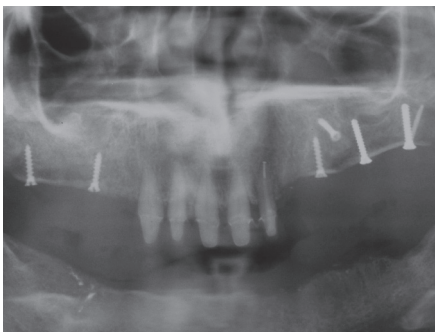

Fig. 8 *– Panorámica de control al final de la intervención; se puede apreciar el aumento volumétrico obtenido.*

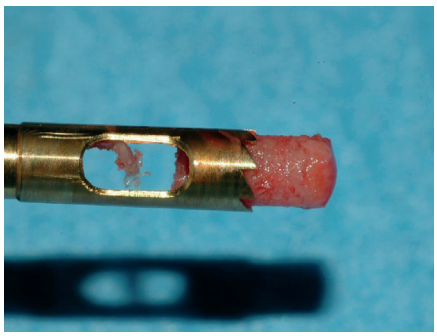

Fig. 9 *– 4 meses más tarde, se pudieron tomar muestras óseas para biopsia al mismo tiempo que se colocó el implante.*

Fig. 10 *– Rehabilitación definitiva de las dos arcadas de la paciente.*

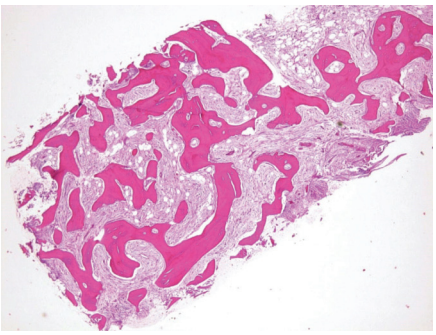

Fig. 11 *– Histología hematoxilina-eosina El injerto parece completamente remodelado, el tejido recién formado es de aproximadamente un 38%, no hay signos de inflamación.*

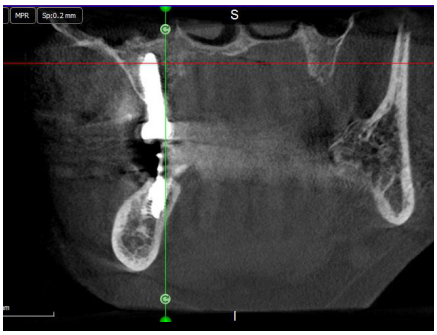

Fig. 12 *– CBCT de control a los 12 años. El volumen regenerado se conserva; se puede ver una fina capa de hueso cortical detrás de la membrana sinusal.*

Visite **www.bioteckacademy.com** para más fichas clínicas y para acceder a la literatura científica siempre actualizada.

Todas las marcas están registradas por los respectivos propietarios