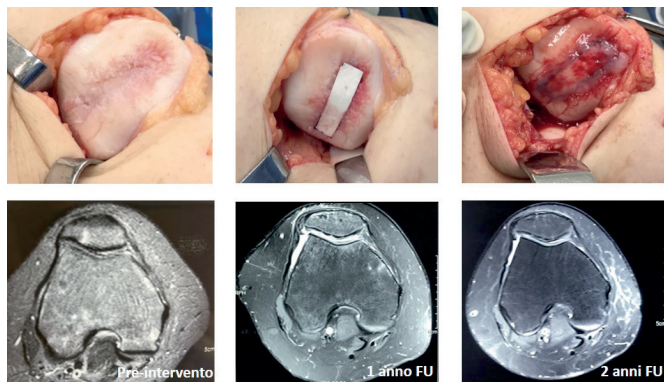


Membrana MeRG per la rigenerazione cartilaginea in un paziente affetto da condromalacia rotulea

L'articolazione del ginocchio ha una struttura tricompartimentale che include l'articolazione patello-femorale e le articolazioni tibio-femorali mediale e laterale. Tra le patologie che colpiscono principalmente il compartimento patello-femorale vi è la condromalacia rotulea, la quale determina dei cambiamenti strutturali della cartilagine ialina, che passa da essere liscia, lucida e resistente a una struttura morbida, gonfia ed edematosa. La condromalacia rotulea determina la degenerazione progressiva della cartilagine articolare cui si associano ridotta funzionalità e sintomi quali dolore e gonfiore. Le cause della condromalacia possono essere molteplici e includono invecchiamento, malallineamenti dell'apparato muscoloscheletrico, patologie infiammatorie e autoimmuni. La condromalacia può svilupparsi anche in seguito a un evento traumatico, come la dislocazione della rotula: il trauma, infatti, induce nella cartilagine una serie di cambiamenti a livello biochimico e biomeccanico, fra cui la perdita della struttura e dell'organizzazione macromolecolare, che ne causano la degenerazione. Nelle fasi iniziali della patologia è ancora possibile invertire il processo mediante trattamenti conservativi, come l'utilizzo di farmaci non steroidei, trattamenti infiltrativi e il riposo da attività fi-



> Il caso clinico. Sopra, le fasi della chirurgia, dal difetto iniziale alla fissazione della membrana MeRG con colla di fibrina. Sotto, la risonanza prima dell'intervento che mostra la perdita cartilaginea e i successivi controlli a 1 anno e 2 anni che mostrano una buona rigenerazione della cartilagine

siche sportive. Tuttavia, nei casi più gravi (Outerbridge grado III e IV) è necessario l'approccio chirurgico. La scelta dell'opzione migliore non può prescindere dalla diagnosi mediante risonanza magnetica per determinare la posizione del difetto e la sua estensione. Uno dei possibili approcci al trattamento del difetto cartilagineo è l'applicazione locale di concentrato midollare, il quale fornisce fattori di crescita e cellule mesenchimali, necessari alla formazione di nuovo tessuto cartilagineo nel sito lesionato. Al fine di mantenere *in situ* le cellule mesenchimali, può essere utilizzata una membrana di collagene che agisce creando una camera biologica, stabilizzando il coagulo e supportando la proliferazione e il differenziamento delle cellule mesenchimali in condrociti. Il risultato è la promozione della rigenerazione cartilaginea.

CASO CLINICO

Un paziente maschio di 34 anni, si presentava all'attenzione del chirurgo lamentando dolore e perdita di funzionalità articolare a livello del ginocchio destro. La risonanza confermava un danno cartilagineo a livello della patella che si estendeva dalla faccetta laterale alla faccetta mediale, passando per il vertice, di grado IV della scala di Outerbridge. Il piano di trattamento prevedeva il prelievo di concentrato midollare dalla cresta iliaca, il suo deposito nel difetto cartilagineo da rigenerare, supportato dalla membrana in collagene bi-layer MeRG (Bioteck Spa). La membrana è utilizzata allo scopo di fornire una camera biologica all'interno della quale si favorisce l'attaccamento e la proliferazione delle cellule mesenchimali del concentrato midollare. Inoltre l'impiego della membrana supporta la stabilizzazione del coagulo di sangue, facilitando quindi la formazione di nuovo tessuto cartilagineo di riempimento. La membrana MeRG è ottenuta dall'estrazione di collagene da tendine equino e presenta un lato liscio e uno rugoso-fibrillare, che viene posto a contatto con la lesione. Dopo aver sottoposto ad anestesia spinale il paziente, si procedeva a prelevare 40 ml



> Dr. Geraldo Sérgio de Mello Granata Jr
Università Santo Amaro di San Paolo (Brasile),
dipartimento di Ortopedia e traumatologia

di concentrato midollare dalla cresta iliaca. Veniva quindi eseguita un'incisione longitudinale mediale del ginocchio interessato e si estraeva la patella. Dopo la localizzazione del difetto se ne effettuava lo sbrigliamento. Veniva poi misurata la dimensione della lesione cartilaginea che risultava essere di circa 3 cm² e si utilizzava una dima per creare un modello su cui ritagliare la membrana MeRG. Il difetto veniva quindi coperto con il concentrato midollare ottenuto dalla cresta iliaca. Al di sopra veniva posizionata la membrana MeRG, precedentemente sagomata a secco, con il lato liscio rivolto verso l'esterno. La membrana veniva fissata con 2 ml di colla di fibrina, distribuita sia sopra la membrana che alle sue estremità. La colla di fibrina veniva lasciata agire per circa 2 minuti. Al termine della procedura, si eseguivano dei movimenti dolci di flessione-estensione della gamba, per verificare che la membrana fosse stabile. Il paziente veniva sottoposto ai controlli con risonanza a 6 mesi, 12 mesi e a 24 mesi dalla chirurgia, evidenziando la comparsa di nuovo tessuto cartilagineo a partire dai 12 mesi. Clinicamente è stato osservato il miglioramento della mobilità articolare, paragonabile a quella del ginocchio sinistro, e la risoluzione dello stato flogistico cronico del ginocchio, già a 4 mesi dall'intervento. L'intervento ha permesso inoltre una netta diminuzione della sintomatologia dolorosa e un notevole miglioramento della resistenza alla stazione eretta prolungata, grazie ai quali il paziente ha potuto riprendere la quotidiana attività lavorativa e una moderata attività sportiva.

BIBLIOGRAFIA

