

REGENERACIÓN ÓSEA GUIADA MEDIANTE GRÁNULOS ÓSEOS Y LÁMINA CORTICAL FLEXIBLE DE ORIGEN EQUINO

Aumento óseo mediante gránulos óseos preservados con colágeno y lámina cortical flexible.



Dr. Luca Sbricoli, consulta privada en Albignasego (PD) - Italia
e-mail: luca.sbricoli@unipd.it

Tras la extracción de un elemento dental, se produce una reducción del volumen del proceso alveolar, lo que da lugar a una silla edéntula más estrecha y corta que la original. La reabsorción ósea continúa con el tiempo, y la pérdida más significativa del contorno vestibular se produce ya en los 3 primeros meses tras la extracción. Esto último también va acompañado de una contracción de los tejidos blandos, lo que conlleva un importante problema estético¹. La técnica más popular para evitar o limitar el proceso de reabsorción ósea y conseguir un resultado estético satisfactorio es la regeneración ósea guiada (ROG). El uso de injertos óseos conservados con colágeno es ventajoso porque se remodelan con el tejido del paciente y son reconocidos fisiológicamente por las células dedicadas a la remodelación ósea. Para garantizar un perfil estético adecuado durante la fase de regeneración o en caso de falta/daño de la porción cortical vestibular, puede ser útil la reconstrucción de una capa ósea cortical con el uso de láminas óseas corticales flexibles. Éstas, una vez hidratadas, se remodelan adaptándose al hueso del paciente, actuando como soporte para la formación de hueso nuevo y proporcionando una protección duradera del injerto. Además, el uso de láminas óseas corticales flexibles es óptimo no sólo para el tejido duro, sino también como soporte para la regeneración del tejido blando. Por último, el uso de láminas de hueso cortical evita las posibles complicaciones observadas con el uso de membranas no reabsorbibles.

1. Ten Heggeler et al. 2011 DOI: <https://pubmed.ncbi.nlm.nih.gov/21091540/>

Materiales

La cirugía de regeneración ósea guiada (ROG) se llevó a cabo utilizando un injerto óseo de gránulos corticocanelulares de tamaño 0,25-1 mm (Osteoxenon® Cancellous Granules, Bioteck Spa, Italia), una lámina ósea cortical flexible de 0,5 mm de grosor (Osteoxenon® Flex Cortical Sheet, OSP-OX09, Bioteck Spa, Italia) y, por último, una membrana de pericardio (HEART® pericardium membrane, Bioteck Spa, Italia).

Los materiales utilizados son de origen equino, desantigenizados mediante el proceso ZymoTeck® (Bioteck Spa) basado en el uso de

enzimas líticas a bajas temperaturas.

En el caso de los injertos óseos, este proceso preserva la fase mineral y el colágeno óseo en conformación nativa.

Esto favorece la remodelación total del injerto con el hueso del paciente debido al reconocimiento fisiológico por parte de las células destinadas a la regeneración ósea.

La Lámina Cortical Flex se somete a un tratamiento adicional de desmineralización parcial que la hace flexible una vez rehidratada. Esto la hace fácilmente adaptable al perfil afectado.

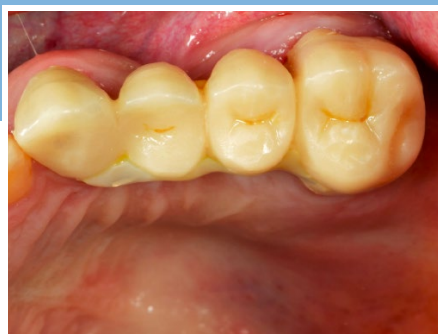

Fig. 1 – Situación clínica inicial con defecto estético del puente 23-26.

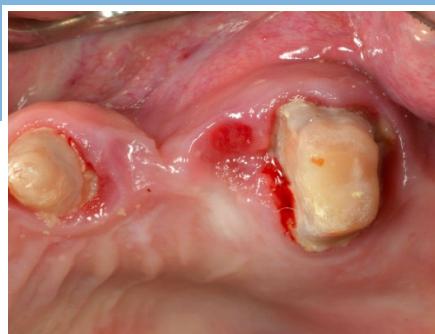

Fig. 2 – Contracción volumétrica horizontal del tejido óseo en el sitio 24-25 clínicamente visible tras la retirada del puente.

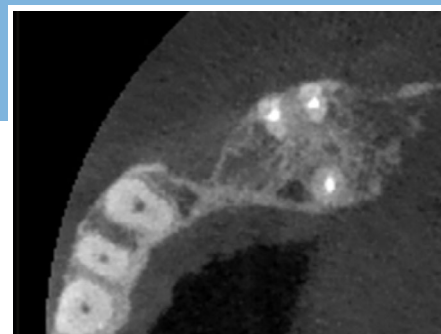


Fig. 3 – Examen CBCT que muestra pérdida ósea horizontal.

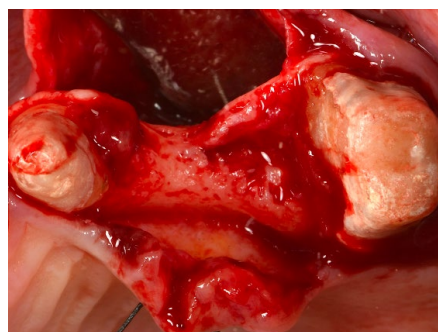


Fig. 4 – Imagen intraoperatoria en la que se aprecia el extenso defecto horizontal.

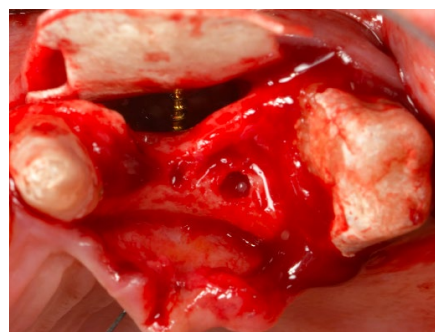


Fig. 5 – Colocación de la Lámina Cortical Flex, previamente conformada e hidratada, fijada mediante el uso de tornillos de osteosíntesis.

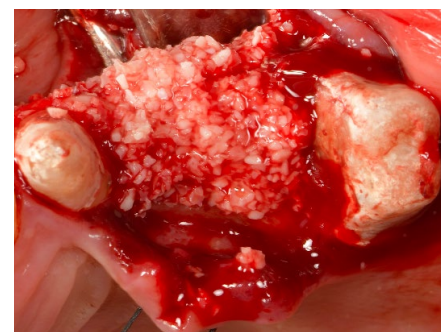

Fig. 6 – Aposición de gránulos de colágeno conservados para rellenar el defecto óseo.

REGENERACIÓN ÓSEA GUIADA MEDIANTE GRÁNULOS ÓSEOS Y LÁMINA CORTICAL FLEXIBLE DE ORIGEN EQUINO



Aumento óseo mediante gránulos óseos preservados con colágeno y lámina cortical flexible.

Resultados

El caso clínico se refiere a una paciente de 56 años que requería la sustitución de un puente 23-26 por motivos estéticos. Para asegurar un perfil estético adecuado y también, para favorecer una limpieza más fácil de la restauración protésica, se propuso una solución con elementos unitarios, anclados a dientes e implantes. El examen clínico y radiográfico mediante CBCT mostró una pérdida ósea horizontal severa en los sitios 24-25, condición que imposibilitaba la inserción de implantes osteointegrados de diámetro estándar. Por lo tanto, se propuso a la paciente un plan de tratamiento que incluía el aumento horizontal de la cresta alveolar utilizando injertos óseos conservados con colágeno de origen equino. El objetivo principal era restaurar los perfiles perdidos como consecuencia de las extracciones realizadas años antes. El proceso regenerativo se consiguió con el uso de un injerto óseo granular de colágeno preservado, protegido por una lámina cortical de 0,5 mm fijada con tornillos de osteosíntesis. La tomografía computarizada de haz cónico (CBCT) postoperatoria mostró el relleno del defecto y la

correcta restauración del volumen crestal mediante el uso de gránulos óseos equinos y la flexibilidad de la lámina cortical. Se colocó un puente provisional a la espera de la rehabilitación implantaria definitiva.

La reapertura, 6 meses después de la cirugía regenerativa, mostró la presencia de hueso maduro, obtenido mediante la remodelación del injerto granular y la lámina en hueso cortical con hueso del propio paciente. Se comprobó que el tiempo de regeneración era precoz, dado el gran tamaño del defecto. Además, el uso de la FLEX CORTICAL SHEET evitó las posibles complicaciones relacionadas con el uso de una membrana no reabsorbible, y su remodelación permitió restablecer el perfil crestal correcto. El volumen regenerado permitió la colocación de dos implantes con diámetros de 3,3 mm (elemento 24) y 4,1 mm (elemento 25). Cuatro meses más tarde se entregaron las prótesis definitivas de zirconio que iban a satisfacer la petición inicial de la paciente.

El seguimiento posterior de 2 años del procedimiento regenerativo confirmó el perfil óptimo recuperado.

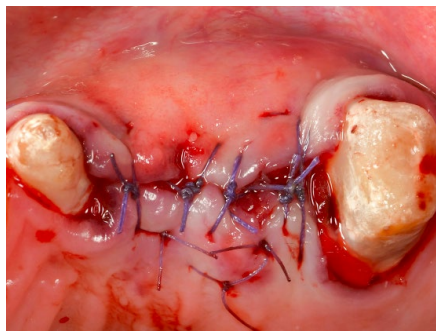


Fig. 7 – Una vez protegido el injerto con lámina cortical ósea, se cerró la herida quirúrgica con suturas reabsorbibles PGA 5/0.

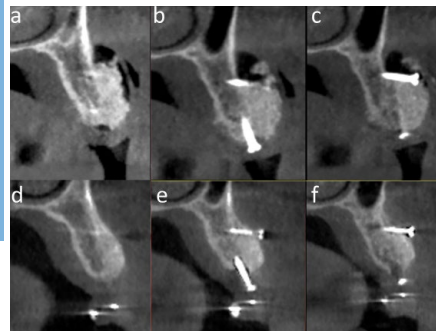


Fig. 8 – Comparación de CBCT postoperatoria (a,b,c) y 6 meses después de la regeneración (d,e,f). Se puede observar la limitada reabsorción del injerto y su perfecta integración con el hueso nativo.

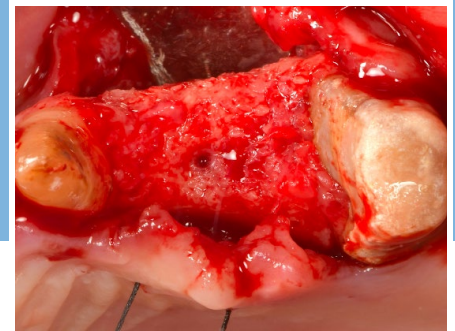


Fig. 9 – Reapertura 6 meses después de la cirugía mostrando la excelente regeneración ósea conseguida.

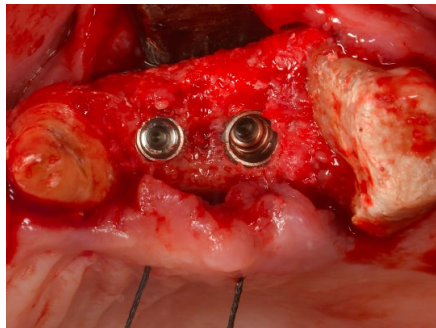


Fig. 10 – Inserción de implantes osteointegrados con un diámetro de 3,3 mm (elemento 24) y 4,1 mm (elemento 25).

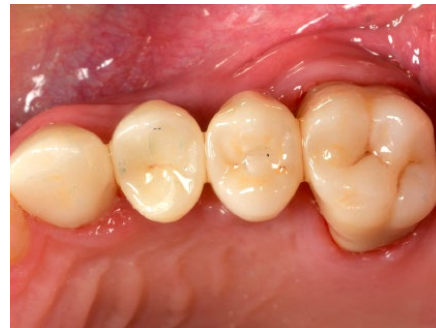

Fig. 11 – A los 4 meses de la colocación de los implantes, se entregaron las prótesis definitivas, ancladas a los dientes y a los implantes.

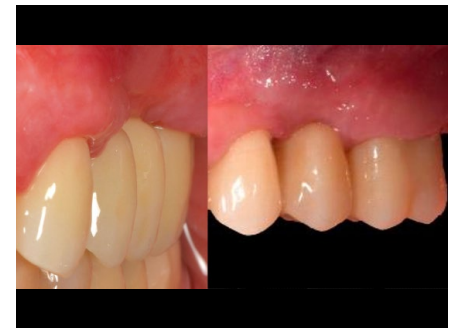

Fig. 12 – Resultado final de la rehabilitación implantaria combinada con GBR 2 años después de la cirugía, destacando la mejora estética.



Visite www.bioteckacademy.com para más fichas clínicas y para acceder a la literatura científica siempre actualizada.